

МЕТОДИКА ИССЛЕДОВАНИЯ

© Коллектив авторов, 2008
УДК 611.34.018.73:599.323.4

Д.Э. Коржевский¹, Р.В. Драй² и С.В. Костюкевич²

ИММУНОЦИТОХИМИЧЕСКИЙ МЕТОД ВЫЯВЛЕНИЯ ЕС- (ЭНТЕРОХРОМАФФИННЫХ) КЛЕТОК ЭПИТЕЛИЯ СЛИЗИСТОЙ ОБОЛОЧКИ КИШКИ КРЫСЫ

Отдел морфологии (зав. — чл.-кор. РАМН проф. В.А. Отеллин) Института экспериментальной медицины РАМН, Санкт-Петербург; ² кафедра медицинской биологии (зав. — д-р мед. наук С.В. Костюкевич) Санкт-Петербургской государственной медицинской академии им. И.И. Мечникова.

Разработан оптимальный методический протокол выявления ЕС-клеток кишки крысы, фиксированной 10% нейтральным забуференным формалином, с использованием различных типов антител к серотонину. Показано, что ЕС-клетки тонкой кишки крысы идентифицируются лучше при применении поликлональных антител, чем моноклональных. Карциноидная опухоль тонкой кишки человека, наоборот, лучше выявляется при использовании моноклональных антител. Иногда в собственной пластинке слизистой оболочки идентифицируются тучные клетки, также являющиеся серотонин-иммунореактивными. На основании полученных результатов, рекомендовано применение данной методики для выявления ЕС-клеток кишки крысы.

Ключевые слова: *кишка, эндокринные клетки, серотонин, крыса, иммуноцитохимия.*

Самым многочисленным и распространенным типом эндокриноцитов в составе гастроэнтеропанкреатической (ГЭП) системы являются ЕС-клетки, вырабатывающие серотонин (5НТ) [13]. 5НТ также содержат клетки карциноидов, одних из наиболее часто встречающихся нейроэндокринных опухолей пищеварительного тракта [12, 15]. Основными методами идентификации эндокриноцитов и нейроэндокринных опухолей для исследования при помощи световой микроскопии являются следующие:

- реакция по Гримелиусу [10], выявляющая аргирофильные структуры и основанная на способности гранул эндокриноцитов восстанавливать ионы серебра с формированием осадка при добавлении внешнего восстановителя. Выявляет общую популяцию эндокриноцитов, кроме D-клеток;

- реакция по Массону-Гамперлю в модификации Синга [10], выявляющая аргентаффиновые структуры и основанная на способности гранул enteroхромаффинных клеток восстанавливать соли серебра без добавления внешнего восстановителя. Выявляет enteroхромаффинные (ЕС) и enteroхромаффиноподобные (ECL) клетки эпителия пищеварительного тракта [6];

- иммуногистохимические методы с использованием маркирования ряда белков эндокриноцитов — хромогранина А [11], синаптофизина [9], нейрон-специфической энolahзы [7], везикулярных транспортеров моноаминов [13];

- иммуногистохимические методы с использованием антител против определенных биологически активных веществ эндокриноцитов — 5НТ, мелатонина, гистамина, глюкагона, PYY и др.

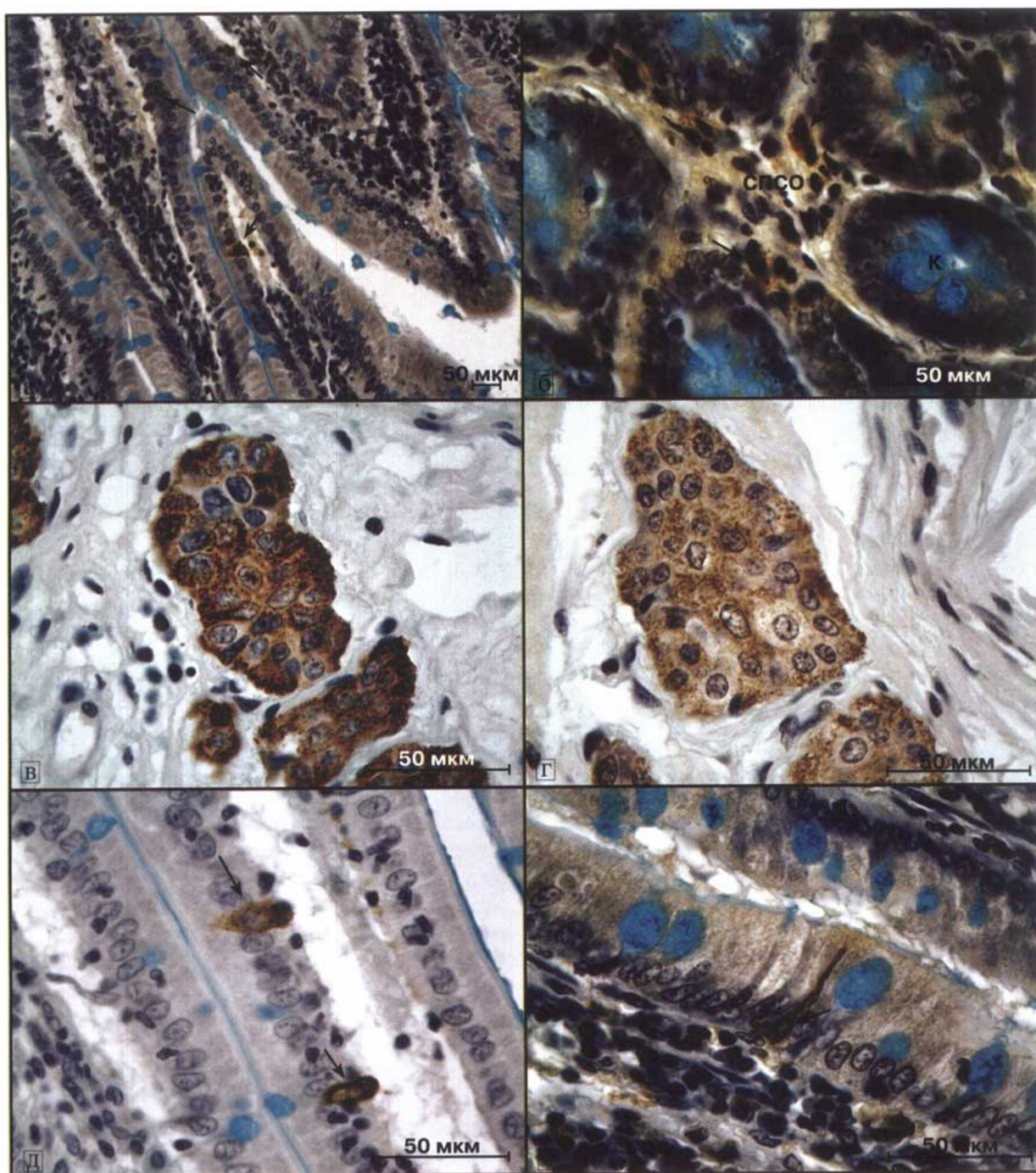
Известно, что фиксация материала оказывает влияние на антигенные детерминанты и может

существенно ухудшить выявление определенных антигенов. Так формальдегид, реагируя с основными аминокислотами белков, образует перекрестные метиленовые мостики, что приводит к маскированию отдельных эпитопов антигенов и создает необходимость применения методов антигенного демаскирования [3]. Тем не менее, в большей части гистологических исследований, как клинических, так и научных, используются фиксирующие жидкости, содержащие формалин. В настоящее время использование 10% нейтрального забуференного формалина является стандартом в патоморфологических исследованиях.

Целью данной работы являлось установление оптимального протокола для идентификации ЕС-клеток кишки крысы, фиксированной 10% нейтральным забуференным формалином с использованием антител к 5НТ и сравнение результатов выявления 5НТ-иммунореактивных структур кишки после применения двух типов антител к 5НТ — поликлональных и моноклональных.

В работе использованы парафиновые срезы различных отделов кишки крысы: двенадцатиперстной, среднего отдела тонкой, слепой, начального и среднего отдела ободочной, прямой. В качестве положительного контроля применяли срезы карциноидной опухоли тонкой кишки человека, которая была фиксирована 10% формалином.

Поскольку после применения альдегидных фиксаторов обычно рекомендуют использовать различные методы антигенного демаскирования с целью повышения интенсивности иммуноцитохимической реакции, в настоящем исследовании была проведена проверка эффективности метода



Фрагменты слизистой оболочки тонкой кишки крысы (а, б, д, е) и карциноидной опухоли тонкой кишки человека (в, г).

К — крипта; СПСО — собственная пластинка слизистой оболочки; стрелки — отдельные серотонин-иммунореактивные клетки в составе эпителиального пласта (а, д, е) и предполагаемые тучные клетки (б). Иммуноцитохимическая реакция на серотонин с применением моноклональных (а, в, д) и поликлональных антител (б, г, е) и докраской квасцовым гематоксилином и альциановым синим. Изображения получены с помощью цифровой камеры Leica DFC280 (Германия).

теплового демаскирования антигена [3], рекомендованного фирмами-изготовителями антител (DAKO, Дания и NovoCastra, Великобритания). Для этого использовали инкубацию в течение 40 мин на паровой бане в демаскирующем растворе (DAKO, S1700). Результаты проверки показали, что процедура теплового демаскирования вызывала увеличение неспецифического фона и затрудняла идентификацию 5HT-иммунореактив-

ных клеток за счет уменьшения их контрастности по отношению к фону. В качестве контроля надлежащего применения метода теплового демаскирования использовали параллельную обработку исследуемого материала антителами против пролиферативного маркера — антигена Ki-67 (DAKO, клон MIB-5). Известно, что Ki-67 выявляется в ядрах клеток в G₁-, S-, G₂- и M- фазе клеточного цикла [14], и при фиксации формали-

ном идентификация данного антигена возможна только при применении методов демаскирования. Таким образом, успешная верификация Ki-67 в клетках кишечного эпителия свидетельствовала о правильно проведенной процедуре теплового демаскирования, а усиление неспецифического фона при выявлении 5НТ-иммунореактивных клеток с ухудшением качества иммуоцитохимической реакции — об отсутствии необходимости проведения данной процедуры.

Изготовители антител (ДАКО, Дания и NovoCastra, Великобритания) рекомендуют проведение инкубации с первичными моноклональными антителами (клон 5НТ-Н209, ДАКО, Дания) в течение 30 мин при комнатной температуре, а с поликлональными (NovoCastra, Великобритания) — 60 мин при комнатной температуре. При этом оптимальные условия обработки с учетом разведения антител и применяемых вторичных реагентов и других условий должны быть подобраны в каждом случае отдельно. Мы использовали варианты инкубации с первичными антителами разной продолжительности при различной температуре (20° и 37°), в результате чего был установлен оптимальный протокол обработки препаратов:

1) депарафинирование препаратов в ксилоле и гидратация в этаноле снижающейся концентрации обычным способом с последующей промывкой в дистиллированной воде 2-5 мин;

2) блокирование эндогенной пероксидазы в 3% водном растворе перекиси водорода 10 мин, при комнатной температуре, промывка в дистиллированной воде 2-5 мин;

3) перенесение стекол в 0,01 М фосфатно-солевой буфер (ФСБ) pH 7,4 на 5-10 мин;

4) инкубация в блокировочном растворе — 5% растворе бычьего сывороточного альбумина фракция V по Кону (Serva, Германия) на ФСБ или специальном разбавителе антител (ДАКО, Дания) — 10 мин, при комнатной температуре;

5) удаление бычьего сывороточного альбумина без промывки, инкубация с первичными антителами к 5НТ (моноклональными в разведении изготовителя либо поликлональными в разведении 1:200 специальным разбавителем антител) 40 мин, во влажной камере при температуре 37°, промывка в ФСБ 5-10 мин;

6) инкубация с вторичными биотинилированными антителами из набора LSAB2 (ДАКО, Дания) с добавкой 1-2% нормальной сыворотки крысы (для устранения перекрестной реакции вторичного реагента с иммуноглобулинами крысы) в течение 30 мин, при комнатной температуре, промывка в ФСБ 5-10 мин;

7) инкубация со стрептавидин-пероксидазой (из набора LSAB2 — ДАКО, Дания) 10-15 мин при комнатной температуре, промывка в ФСБ 5-10 мин;

8) инкубация с раствором 3,3-диаминобензидинтетрагидрохлорида (DAВ+, ДАКО, Дания) под визуальным контролем, не допуская появления неспецифического фона (1-5 мин), промывка в дистиллированной воде 5-10 мин;

9) при необходимости препараты можно подкрасить альциановым синим и квасцовым гематоксилином (с подсинением в щелочной воде);

10) обезвоживание в этаноле возрастающей концентрации, просветление в ксилоле обычным способом, заключение в полистирол или другие среды.

Общее время обработки составляет 2,5-3 ч.

В результате анализа полученных с помощью представленной методики препаратов были выявлены типичные морфологические особенности ЕС-клеток кишки крысы (рисунок, а): эндокриноциты располагались в эпителии средней и глубокой частей крипт, реже — в поверхностном эпителии, имели треугольную (в криптах) или вытянутую, веретенообразную (в поверхностном эпителии) форму, реже — округлую, овальную. Чаще всего наблюдались клетки «открытого» типа, достигающие апикальным концом просвета крипты, с преимущественным накоплением иммунореактивного материала в базальной части клетки. Иногда в собственной пластинке слизистой оболочки идентифицировались 5НТ-иммунореактивные клетки, не являющиеся эндокриноцитами, так как они находились не в эпителии и не имели морфологических признаков эндокриноцитов (см. рисунок, б). Эти клетки овальной или веретенообразной формы, часто располагались в виде цепочек в непосредственной близости от ЕС-клеток. Наиболее вероятно — это тучные клетки, что согласуется с мнением других исследователей [1].

При использовании разных типов антител выявлены некоторые различия в результатах иммуоцитохимической реакции. Так, при применении моноклональных антител 5НТ-иммунореактивные клетки эпителия слизистой оболочки кишки крысы идентифицируются, но количественный анализ клеток затруднен вследствие их слабой окраски и расплывчатых очертаний. Использование поликлональных антител дает более выраженную реакцию: окрашивание эндокриноцитов более интенсивное, контуры четче (см. рисунок). При обработке контрольных препаратов карциноида тонкой кишки человека моноклональными антителами к 5НТ достигаются лучшие результаты, чем при применении поликлональных антител. Использование моноклональных антител способствует усилению интенсивности окрашивания опухоли, позволяя без труда наблюдать отдельные клетки и их зернистость (см. рисунок, в).

Лучшее выявление эндокриноцитов кишки крысы с использованием поликлональных антител

можно объяснить следующими факторами: а) частичным разрушением при фиксации формалином определенных эпитопов антигенов, с которыми реагируют моноклональные антитела [5]; б) меньшей межвидовой перекрестной реактивностью моноклональных антител, чем поликлональных и соответственно меньшим сродством моноклональных антител к эпитопам антигенов крысы [8] (имеется в виду перекрестная реакция по отношению к различным белкам-носителям, к которым был присоединен гаптен-5НТ с целью иммунизации); в) более выраженной зависимостью реакции с использованием моноклональных антител от внешних факторов при постановке иммуноцитохимических реакций (рН, температура при инкубации, концентрация солей в буферном растворе) [8].

По сравнению с иммуногистохимическими методами визуализации эндокриноцитов ГЭП-системы, гистохимические реакции серебрения по Гримелиусу и Массону-Гамперлю не теряют свою актуальность [4] в связи с их достаточной информативностью, простотой исполнения, хорошо воспроизводимыми результатами, позволяющими проводить морфометрические исследования и оценивать состояние ГЭП-системы. Преимуществами иммуногистохимических методов исследований эндокриноцитов ГЭП-системы по сравнению с реакциями серебрения являются: а) более высокая специфичность реакции (использование антител к серотонину позволяет выявить только 5НТ-иммунореактивные клетки (ЕС1), а реакция по Массону-Гамперлю — общую популяцию ЕС-клеток [2], а также ECL-клетки [6]); б) простота обработки материала с помощью компьютерного анализа изображения (в связи с неизбежно присутствующим неспецифическим фоном при импрегнации серебром); в) большая долговечность препаратов, изготовленных с применением иммуногистохимических реакций в сравнении с использованием солей серебра, в связи с утратой последними интенсивности окраски.

Таким образом, использование представленной методики позволяет добиться четкой идентификации 5НТ-иммунореактивных клеток в эпителии кишки крысы, фиксированной 10% нейтральным забуференным формалином.

ЛИТЕРАТУРА

1. Кветной И.М. и Южаков В.В. АПУДоциты и тучные клетки желудочно-кишечного тракта: иммуногистохимическая и ультраструктурная идентификация. *Арх. пат.*, 1987, т. 49, №7, с.77-80.
2. Козлова И.В., Осадчук М.А., Кветной И.М. и Попучиев В.В. АПУДоциты и тучные клетки при хронических воспалительных заболеваниях толстой кишки: клико-морфологические сопоставления. *Тер. арх.*, 2000, т. 72, № 2, с. 32-35.
3. Коржевский Д.Э. и Юмкина ЕА. Применение методов теплового демаскирования антигенов на парафиновых срезах головного мозга крысы. *Морфология*, 2005, т. 127, вып. 2, с. 76-77.

4. Костиюкевич С.В. Гистотопография и плотность расположения эндокринных клеток эпителия слизистой оболочки толстой кишки плода человека. *Морфология*, 2004, т. 126, вып. 5, с. 52-55.
5. Саркисов Д.С. и Перов Ю.Л. *Микроскопическая техника: Руководство*. М., Медицина, 1996.
6. Успенский В.М. и Голофеевский В.Ю. К методике гистохимической идентификации эндокринных клеток слизистой оболочки желудка и двенадцатиперстной кишки. *Арх. пат.*, 1980, т. 42, № 1, с. 81-84.
7. Bishop A.E., Polak J.M., Facer P. et al. Neuron specific enolase: a common marker for the endocrine cells and innervation of the gut and pancreas. *Gastroenterology*, 1982, v. 83, p. 902-915.
8. Boenisch T. *Immunochemical staining methods*. 3rd ed. DAKO corp., 2001.
9. Buffa R., Rindi G., Sessa F. et al. Synaptophysin immunoreactivity and small clear vesicles in neuroendocrine cells and related tumors. *Mol. Cell Probes*, 1987, v. 1, №4, p. 367-381.
10. Grimelius L. and Wilander E. Silver stains in the study of endocrine cells of the gut and pancreas. *Invest. Cell. Pathol.*, 1980, v. 3, №1, p. 3-12.
11. Hashimoto Y., Ohki H., Sato F. et al. Immunohistochemical demonstration of chromogranin A in endocrine organs of the rat and horse by use of region-specific antibodies. *Jpn. J. Vet. Res.*, 2001, v. 49, № 1, p. 3-17.
12. Oberg K. Diagnosis and treatment of carcinoid tumors. *Exp. Rev. Anticancer Ther.*, 2003, v. 3, № 6, p. 863-877.
13. Rindi G., Leiter A.B., Kopin A.S. et al. The «normal» endocrine cell of the gut. Changing concepts and new evidences. *Ann. NY Acad. Sci.*, 2004, v. 1014, p. 1-12.
14. Suurmeijer A.J.H. and Boon M.E. Pretreatment in a high pressure microwave processor for Mib-1 immunostaining of cytological smears and paraffin tissue sections to visualize the various phases of mitotic cycle. *J. Histochem. Cytochem.*, 1999, v. 47, №8, p. 1015-1020.
15. Wilander E., Lundqvist M. and El-Salhy M. Serotonin in fore-gut carcinoids. A survey of 60 cases with regard to silver stains, formalin-induced fluorescence and serotonin immunohistochemistry. *J. Pathol.*, 1985, v. 145, № 3, p. 251-258.

Поступила в редакцию 13.04.07

Получена после доработки 19.09.07

IMMUNOCYTOCHEMICAL METHOD FOR THE DEMONSTRATION OF EC- (ENTEROCHROMAFFIN) CELLS IN THE GUT MUCOSAL EPITHELIUM OF THE RAT

D.E. Korzhevskiy, R.V. Drai and S.V. Kostyukevich

Optimal methodological protocol for immunocytochemical demonstration of EC-cells of the rat intestine fixed in 10% neutral buffered formalin with the use of different types of antibodies against serotonin, was developed. It was shown that EC-cells of rat small intestine were better identified with the polyclonal antibodies than with the monoclonal ones. On the contrary, the carcinoid of the human small intestine was better demonstrated with the monoclonal antibodies. In some cases, in mucosal lamina propria mast cells were identified, which were also serotonin-immunoreactive. On the basis of the results obtained, a processing protocol is proposed for the demonstration of EC-cells in the rat gut.

Key words: *gut, endocrine cells, serotonin, rat, immunocytochemistry.*

Department of Morphology, RAMS Institute of Experimental Medicine, Department of Medical Biology, I.I. Mechnikov State Medical Academy, St. Petersburg.