

*Федоровская Н. С.¹, Андреева С. Д.², Ковалева Л. К.¹,
Федоровский А. М.³, Дьяконов Д. А.¹, Зайцев В. Б.³*

ГИСТОЛОГИЧЕСКАЯ И ИММУНОГИСТОХИМИЧЕСКАЯ ХАРАКТЕРИСТИКА ПЕРИФОЛЛИКУЛЯРНОЙ ЗОНЫ СЕЛЕЗЕНКИ

¹*Лаборатория патоморфологии крови (руководитель — к. м. н. Н. С. Федоровская)
ФГУ «КНИИГиПК ФМБА России», г. Киров, e-mail: fednadst@mail.ru*

²*Кафедра морфологии и микробиологии (заведующий — проф. А. Б. Панфилов)
ФГОУ ВПО «Вятская государственная сельскохозяйственная академия»,
г. Киров, e-mail: a_s_d_16@bk.ru*

³*Кафедра гистологии, эмбриологии и цитологии (заведующий — проф. В. Б. Зайцев)
ГБОУ ВПО «Кировская ГМА Минздрава России»,
г. Киров, e-mail: zaitsev@kirovgma.ru*

Перифолликулярная зона была выявлена в селезенке человека и описана рядом исследователей [1, 2, 3]. Авторы считают, что она является компенсаторным компартментом белой пульпы вследствие недостаточного развития маргинальных синусов в селезенке человека.

С целью изучения гистологической и иммуногистохимической характеристики перифолликулярной зоны было проведено исследование на 20 образцах селезенки, взятых от лиц, скончавшихся скоропостижно и не имевших в анамнезе заболеваний системы крови. Для иммуногистохимического исследования использовались моноклональные антитела и тест-система для визуализации результатов EnVISIN+SYSTEMS, PEROXIDASE (DAB) фирмы «Dako».

При гистологическом исследовании было обнаружено, что перифолликулярная зона окружает лимфоидные узелки и состоит из небольших синусоидных пространств, заполненных кровью, и сети дендритных клеток. В препаратах, окрашенных CD45 (общий лейкоцитарный антиген), эта область четко просматривалась по скоплениям эритроцитов, негативных к этому маркеру (рис. 1). Гранулоциты и моноциты, имеющие положительную реакцию с MAC387 (рис. 2), отмечаются преимущественно при реактивных процессах. В части препаратов также обнаруживались рециркулирующие В-клетки памяти (IgD+/-; IgM+; CD27+/-), взаимодействующие с антигенпредставляющими клетками и антигенами в этой области.

Кроме того, в перифолликулярной зоне выявлялись эллипсоиды или периартериальные макрофагальные влагиалища, состоящие из макрофагов, экспрессирующих CD68. Характерный клеточный состав свидетельствует о преимущественно депонирующей и антигенпрезентирующей функциях этого компартмента.

Таким образом, перифолликулярная зона была выражена в большинстве изученных препаратов. Вместе с тем относится эта область к белой пульпе или нет, на наш взгляд, вопрос спорный, так как основные клеточные популяции, в том числе и рециркулирующие В-клетки памяти, не являются стабильными. Основными функциями перифолликулярной зоны можно считать депонирующую и антигенпрезентирующую, которые более свойственны красной пульпе.

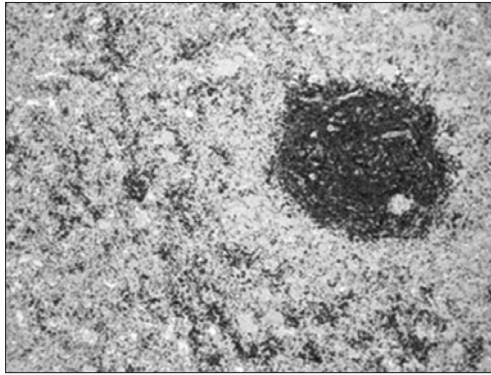


Рис. 1. Селезенка человека (возраст 48 лет). Выявляется перифолликулярная зона, расположенная по периферии маргинальной зоны. Окраска: CD45, Клон PD7/26 и 2B11. Об. 10, ок. 10х

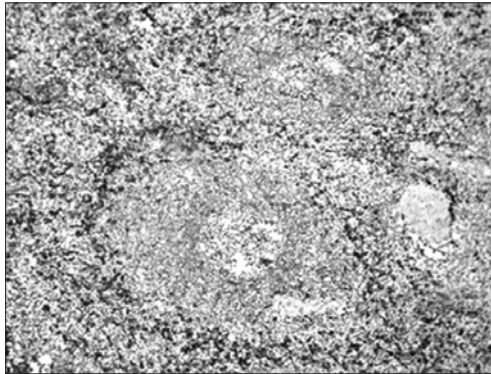


Рис. 2. Селезенка человека (возраст 55 лет). Определяется популяция MAC387⁺-клеток, расположенная преимущественно по периферии маргинальной зоны в виде ободка (перифолликулярная зона). Окраска: MAC387, Клон MAC387. Об. 10, ок. 10х

ЛИТЕРАТУРА

1. *Steiniger B.* The species-specific structure of microanatomical compartments in the human spleen: strongly sialoadhesin-positive macrophages occur in the perifollicular zone, but not in the margin zone // *Immunology.* 1997. V. 92. P. 307–316.
2. *Steiniger B.* CD27⁺ B cells in human lymphatic organs: re-evaluating the splenic marginal zone // *Immunology.* 2005. V. 116. № 4. P. 429–442.
3. *Vasco P. G.* Immunohistochemical organization patterns of the follicular dendritic cells. Myofibroblasts and macrophages in the human spleen — New considerations on the pathological diagnosis of splenectomy pieces // *J. Clin. Exp. Pathol.* 2010. V. 3. № 2. P. 189–202.